Boston Scientific
Advancing science for life™

Interlock™-18 Coil Case Report

小児循環器領域における血管塞栓術：
Interlock™-18 Coil による体肺動脈側副血管（Aortopulmonary collateral artery: APCA）の閉鎖

広島市立広島市民病院 循環器小児科
鎌田 政博 先生



はじめに

小児循環器領域におけるコイル塞栓術の対象疾患としては、動脈管開存、肺動静脈瘻、冠動静脈瘻、体静脈・肺静脈側副血行路、体肺側副動脈などが挙げられる。しかし、動脈管開存を除けば、従来小児循環器領域におけるコイル塞栓術は稀であった。その理由としては、発生頻度の他、細い蛇行血管にアプローチすることが困難であったこと、適切な塞栓子がなかったことが挙げられる。マイクロカテーテル、マイクロコイルの使用が可能になって以降、細い蛇行血管にコイルを進めることが容易になり、治療の幅・領域は拡がった。その点において、小児循環器領域で報告件数が増えているのが、Glenn手術前後、Fontan手術前後の体肺側副動脈（Aortopulmonary collateral artery: APCA）のコイル塞栓術である。APCAの塞栓は有効ではなかったとの意見も認められる[1]。しかし、特にFontan手術後では大動脈の酸素飽和度は高く維持されており、APCAからの血流供給により肺循環で得られる酸素量は多くない。有意な房室弁逆流を有する患者、心不全状態にある患者では、APCAからの左右短絡による容量負荷も無視できない。文献的にも、APCAの存在により、①心不全などの罹病率、死亡率が高くなる、②強心剤が長期に必要となる、③胸腔ドレナージが必要となる時間が長い、④呼吸器装着期間・入院期間が有意に長くなるなどの報告が認められる[2-4]。われわれは、その造影により複数の肺動静脈枝が明瞭に造影される場合、積極的にAPCAの塞栓術を行ってきた。

症例1

患者 月齢18、男児

診断

両房室弁左室挿入（DILV）、両大血管右室起始（DORV）、高度肺動脈狭窄で、**日齢10**：バルーン心房中隔裂開術、**日齢27**に肺動脈形成術とmodified BTシャント（mBTシャント）手術を施行した。酸素飽和度低下のため、**月齢6**：Sterling™ 4mmでmBTシャントのバルーン形成術を施行した上でHOT（在宅酸素療法）を導入し、酸素飽和度を80%前半に維持していた。**月齢7**：両方向性Glenn手術、**月齢19**：Fontan手術前の心臓カテーテル検査を施行した。大動脈酸素飽和度88%、平均肺動脈圧8mmHgで、肺体血流比0.65、肺血管抵抗インデックス2.16 WU・m^2と計算された。右内胸動脈造影を行うと、多数のAPCAが肺内に侵入し、肺動静脈系が多数描出された。心臓の容量負荷軽減のため、これらを閉塞することとした。マイクロカテーテルおよび0.016inchワイヤを、型通りにJudkins right 4Fを介して右内胸動脈末梢まで送り込み、Interlock™-18 Coil 3mm/12cm（Boston Scientific）9本で完全に閉鎖した（図1）。NT-proBNP値は222から148pg/mlへと改善した。**月齢21**：左内胸動脈からのAPCAに対しても、Interlock™-18 Coil 3mm/12cm 7本を用いて塞栓術を施行し、**月齢22**にFontan手術を行った。術後経過は良好であった。

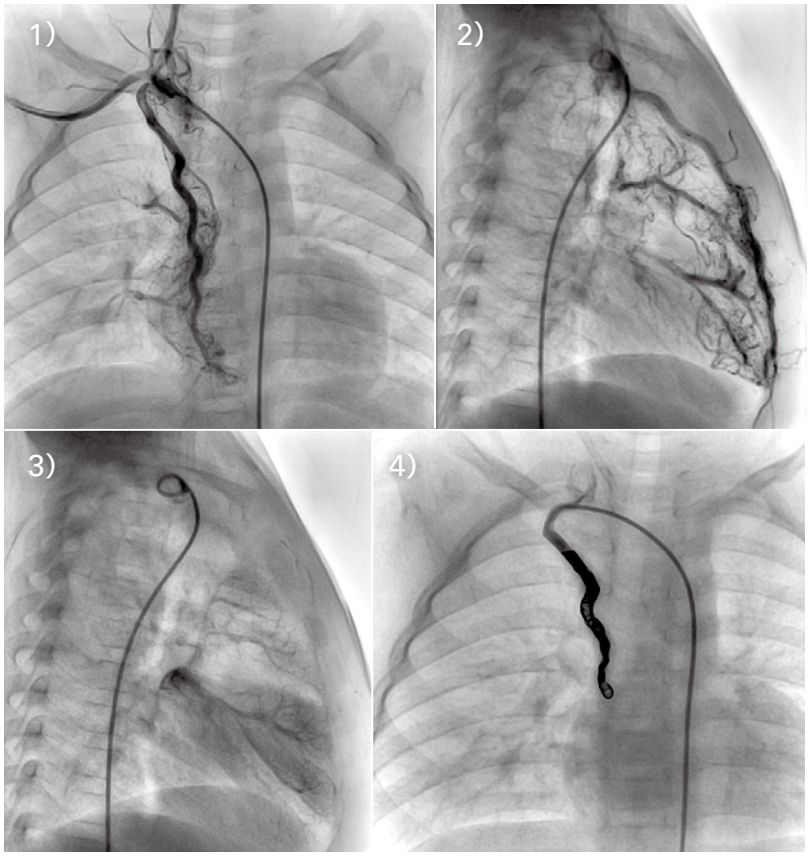

図1：月齢18、男児、Fontan手術前
1-1）正面像、右鎖骨下動脈造影で内胸動脈から体肺動脈側副血管（APCA）を介して肺動脈が造影された。
1-2）側面像：APCAから肺動脈の枝が逆行性に造影されている。正面像よりも観察が容易。
1-3）側面像：2）の肺静脈相。
1-4）正面像：Interlock™-18 Coil 3mm/12cm 9本でAPCAは閉鎖している。

症例2

患者 月齢9、女児

診断

右胸心、無脾症候群、房室中隔欠損（左心室優位）、肺動脈閉鎖（non-confluent）、両側動脈管、総肺静脈還流異常（IIb）、両側上大静脈合併例で、**日齢14**：中心肺動脈形成術、右mBT シャント手術（3.5mm）を施行した。**月齢2**：右肺動脈閉塞が判明し、カテーテル治療としてバルーン形成術を施行した。再開通後も右肺動脈血流は少なかったため、**月齢3**に再mBTシャント手術（4mm）を施行した。**月齢9**：Glenn手術、共通房室弁形成術の前に施行した心臓カテーテル検査で、右内胸動脈造影を行うと豊富なAPCAを介して複数の肺動静脈が描出された。これをInterlock™-18 Coil 2mm/6cm 2本、3mm/12cm 6本、AZUR 3mm/10cm（Terumo）2本、そして最後にInterlock™-18 Coil 3mm/6cmで閉塞した。その後、別に右鎖骨下動脈から起始するAPCAの閉鎖を試みたが、その操作中に喘鳴が出現した。マイクロワイヤがAPCA屈曲部を通過困難であったこともあり、マイクロカテーテルから造影を行うとAPCA屈曲部に穿通・出血が確認された。穿通近位部にInterlock™-18 Coil 2mm/6cmを2本留置、完全閉塞を得た（図2）。

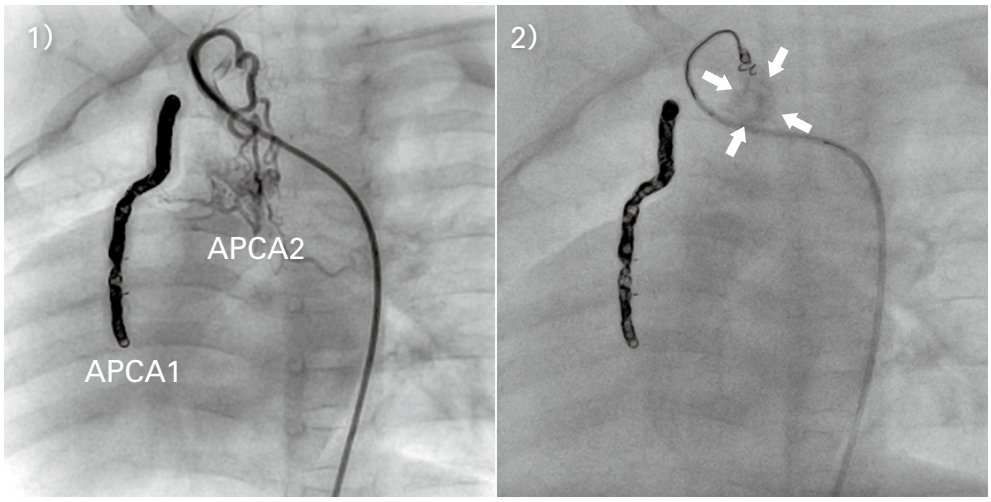

図2：月齢9、女児、Glenn手術前
2-1）正面像：右内胸動脈からの豊富なAPCA1を、Interlock™-18 Coil 2mm/6cm 2本、3mm/12cm 6本、AZUR 3mm/10cm 2本、そしてInterlock™-18 Coil 3mm/6cm 1本の合計11本で閉塞した。
2-2）正面像：その後APCA2の塞栓を試みた際、マイクロワイヤのソフトチップが屈曲部を穿通した。造影剤の漏出（➡）を確認し、これをInterlock™-18 Coil 2mm/6cm 2本で塞栓した。

考察

現在我が国で使用できるデタッチャブルマイクロコイルは10種を超え、機械式、電気式、水圧式/ワイヤ離脱式に大別される。離脱様式が最もシンプルで容易なのは機械式/ワイヤ離脱式で、IDC™/ Interlock™（Boston Scientific）、Detach（Cook）、Penumbra（メディコスヒラタ）などが挙げられる。それぞれのコイルが特色を有しているが、塞栓性に優れ、操作が容易で安全に手技を行えることが重要なポイントである。実手技に際しては、コイルの離脱ポイントがわかり易い2マーカーのマイクロカテーテルを使用する。異なる種類のコイルを使用する可能性がある場合、同一のマイクロカテーテルに適合しているか確認しておく。

最近、われわれは下記の理由で、Interlock™-18 Coilを使用することが多くなっている。

① Fibered coilであり、血栓塞栓性に優れている。
② APCAの閉塞には10~15本以上のコイルを必要とすることも少なくない。Interlock™-18 Coilを用いた手技は簡単で、準備･操作に時間を要さない。
③ 価格も水圧式、ワイヤ式、電気式離脱コイルの約半額である。
④ 少数のコイルで塞栓可能ならCT検査などに際してアーチファクトも少なくてすむ。
⑤ マイクロワイヤでも、血管損傷は発生し得る。可及的迅速にコイル塞栓術を行いたいが、その際にも対応が容易である。
⑥ Glenn手術、Fontan手術の前後に行われるAPCAは細いものも多いが、Interlock™-18 Coilは2mm径から対応可能である。

Interlock™-18 Coil（2D helical）のプライマリコイル径は0.012インチで、ラインアップとしてコイル径2～22mmのものが揃っている。近位側、遠位側のコイル端からファイバーまでの距離は、サイズ、長さによって異なっている。8mmコイル以外、それぞれのコイル径に2種類の長さが用意されているが、長さが約2倍になってもファイバー付部分の長さが2倍になるわけではないことに留意する。
また、Interlock™-18 Coilの使用方法は簡便で、迅速に準備･操作が可能である。われわれの経験では、3mm/12cmと4mm/15cm、それぞれに関して、準備（開封から装着できる状態まで）に平均18.5秒と16.5秒、挿入開始からdetachまでに53秒と63.5秒と、同症例で測定したハイドロコイルの1/2以下の時間で、準備･閉塞を終えることが可能であった。症例2のように穿孔･出血を合併し、迅速な対応が望まれる際にも、適確な対応が可能なInterlock™-18 Coilは非常に有用と考えられた。

文献

1) Banka P, Sleeper LA, Atz AM, et al. Practice variability and outcomes of coil embolization of aortopulmonary collaterals prior to Fontan completion: A report from the pediatric heart network Fontan cross-sectional study. Am Heart J. 2011; 162 (1): 125-130.
2) Spicer RL, Uzark KC, Moore JW, et al. Aortopulmonary collateral vessels and prolonged pleural effusions after modified Fontan procedures. Am Heart J. 1996; 131: 1164-1168.
3) Kanter KR, Vincent RN, Raviele AA, et al. Importance of acquired systemic-to-pulmonary collaterals in the Fontan operation. Ann Thorac Surg. 1999; 68: 969-974.
4) Bradley SM, McCall MM, Sistino JJ et al. Aortopulmonary collateral flow in the Fontan patients: Does it a matter? Ann Thorac Surg. 2001;72:408-415.

販売名：Fibered IDC コイル
医療機器承認番号：22100BZX01103000
販売名：スターリング PTA バルーンカテーテル OTW
医療機器承認番号：21900BZX01254000
販売名：スターリング PTA バルーンカテーテル MR
医療機器承認番号：21900BZX01294000

製品の詳細に関しては添付文書等でご確認いただくか、弊社営業担当へご確認ください。
© 2017 Boston Scientific Corporation or its affiliates. All rights reserved.
All trademarks are the property of their respective owners.

Boston Scientific
Advancing science for life™

ボストン・サイエンティフィック ジャパン株式会社
本社 東京都中野区中野4-10-2 中野セントラルパークサウス
www.bostonscientific.jp

1709･81325-A･1／PSST20170915-0956